Ueber

Angeborene Auswüchse am Halse.

Inaugural-Dissertation

zur

Erlangung der Doctorwürde in der gesammten Medicin

verfasst und der

Hohen medicinischen Facultät

der

Kgl. Ludwig-Maximilians-Universität zu München

unter dem Präsidium des

Herrn Professor Dr. Rüdinger

vorgelegt von

Anton Hennes,

approb. Arzt aus Viersen (Rheinprovinz).

Stuttgart.

Druck von Gebrüder Kröner.

1888.

Mit dem Namen Kiemenganghautauswüchse belegt man alle diejenigen angeborenen warzen- oder zitzenförmigen Hautfortsätze in der Ohr- und der unteren Halsgegend, die, wie schon der Name besagt, sich von Kiemenspaltenresten herleiten und im Inneren als charakteristischen Bestandtheil einen Achsenkörper aus Netzknorpel enthalten. Meist kleine, oft unscheinbare Anhängsel, welche, wofern sie nicht mit anderen Störungen complicirt sind, die Bezeichnung „Missbildung" kaum verdienen, vielmehr nur als eine geringgradige Verbildung bezeichnet werden müssen, sind sie doch in mancher Hinsicht interessant. Denn zunächst ist ihre Genese noch nicht mit Sicherheit erwiesen, namentlich die Frage, ob sie Produkte der Visceral-Bogen sind, noch nicht abgeschlossen. In diesem Falle würde ihnen eine allgemeine morphologische Bedeutung zukommen. Sodann kommen sie ausser beim Menschen auch bei anderen Säugethieren vor, speciell bei Ziegen, Schweinen und Schafen; ihre Verbreitung ist also eine allgemeinere. Beim Menschen sind bisher nur wenige Fälle genauer beschrieben worden. Es verdienen daher die einzelnen Fälle gesammelt und einer sorgfältigen Untersuchung unterzogen zu werden.

Von diesem Gesichtspunkte aus unternahm ich es, nachdem ich vorher das, was bis jetzt in der Literatur über Kiemenganghautauswüchse beim Menschen und Thier bekannt geworden, in Kürze zusammengestellt, einen Fall, welcher mir durch Herrn Dr. Escherich zur Verfügung gestellt wurde, ausführlich zu beschreiben, die Anhänge auf ihren anatomischen Bau genauer zu untersuchen und mich über ihre muthmassliche Genese etwas näher zu verbreiten.

Fälle von Kiemenganghautauswüchsen vor dem Ohre sind nicht so selten und kommen wohl nur beim Menschen vor. Virchow, welcher zu-

erst eine allgemeine Beschreibung derselben lieferte (s. dessen Archiv Bd. 30, S. 222), fand sie meistens einseitig, öfter links als rechts und fast stets zu mehreren (2—4) beisammen, während Weinlechner (Chirurgische Kinderkrankh. in Gerhardt's Handbuch 1883) in der Regel nur einen, aber auch 2—3 Auricularknöpfe neben einander sah. Weitere Fälle von einseitigem Vorkommen werden dann noch von Thomson (Virch. Arch. Bd. 30), Heusinger (ebenda), Birnbaum (Virch. Arch. Bd. 30), Bernouilli (Correspondenz f. Schweizer Aerzte 1881) u. A. berichtet.

Je einen Fall von doppelseitigen Auswüchsen vor dem Ohre beschrieben Meckel (vgl. dessen Archiv 1826, S. 37) und M. Schultze (Virchow's Arch. Bd. 20, S. 378). In dem ersteren standen rechts vier Auswüchse übereinander, links dagegen nur einer; bei dem Falle von Schultze sassen dieselben symmetrisch, jederseits ein grösserer und zwei kleinere. Sie enthielten sämmtlich Netzknorpel, der mit dem Ohrknorpel desselben Kindes in der Structur vollkommen übereinstimmte. Den Knorpel des grösseren rechten Fortsatzes konnte Schultze bis zum Gelenkfortsatz des Unterkiefers verfolgen, wo er mit einem dünnen Stiele endigte, nach aussen spaltete sich derselbe in zwei Fortsätze. Hervorzuheben ist, dass in fast sämmtlichen Fällen mehr oder weniger ausgedehnte Störungen im Bereiche des ersten Kiemenbogens vorkommen, wie Hasenscharte, Wolfsrachen, horizontale Wangenspalte, Fehlen oder Verkrüppelungen äusserer oder innerer Ohrtheile u. dgl.

In einem Falle, welcher vor einiger Zeit im Dr. von Hauner'schen Kinderspitale bei einem einhalbjährigen Kinde zur Beobachtung kam, waren solche wenigstens äusserlich nicht nachzuweisen. Dasselbe trug unterhalb des rechten Ohres ein ca. 1,5 cm langes Anhängsel mit Wollhaaren und normaler Epidermis bedeckt, in welchem deutlich eine knorpelige Einlagerung zu erkennen war. Auf der anderen Seite fand sich an entsprechender Stelle ein kleines kaum erbsengrosses Kügelchen.

Dagegen gehören Auswüchse am Halse zu den Raritäten und kommen ausser beim Menschen nur noch bei einigen Haussäugethieren vor. In 12 Fällen, die ich aus der Literatur zusammengestellt habe, standen sie 6mal ein- und 6mal doppelseitig (symmetrisch), aber stets vereinzelt und am vorderen Rande des Kopfnickers in dessen mittlerem oder unterem Drittel. Auffallend ist, dass mit Ausnahme eines einzigen Falles (Dr. Buttersack) sämmtliche weitere Missbildungen im Bereiche der Kiemenbögen fehlten.

Bezüglich einseitigen Vorkommens sei zunächst der Fall von Virchow erwähnt (Monatsber. der Akad. der Wissenschaften zu Berlin 1875, S. 760), welcher bei einem jungen epileptischen Manne über dem Schlüsselbeine neben dem Rande des M. stern. cleid. mastoid. ein Appendiculargebilde von der

Grösse des Endgliedes eines kleinen Fingers beobachtete, ähnlich denen, wie sie so häufig bei Ziegen am Halse vorkommen. Bei der näheren Untersuchung erwies sich der im Inneren dieses Fortsatzes befindliche Knorpel als Netzknorpel, wie der normale Ohrknorpel.

Weiterhin berichtet Wyss (Corresp.-Bl. f. Schweizer Aerzte Nr. 18, 1876), von einem 4 Wochen alten Kinde, welches am Halse ein kleines Läppchen von der Grösse eines Ohrläppchens trug, rechts seitlich der Mittellinie über dem Brustbein-Schlüsselbeingelenk und von normaler Haut überkleidet. Im Innern fühlte man ein gegen die Trachea zu in die Tiefe dringendes Knorpelstäbchen.

Der Fall von Weinlechner (Chir. Kinderkrankh. in Gerhardt's Handb. 1883) betrifft einen 8jährigen Knaben mit einem $2^1/_2$ cm langen Hautwulst am inneren Rande des Kopfnickers rechterseits. Seine annähernd S-förmige Gestalt und Rigidität verdankte derselbe einem knorpeligen Gerüste im Inneren, welches sich glatt und kantig anfühlte und sich als Netzknorpel erwies.

Bei einem kleinen Knaben von 4 Jahren fand Lossen (Virchow's Arch. Bd. 106, S. 206, citirt von Buttersack) über dem linken Sternoclavicular-Gelenk nahezu in der Mitte des inneren Randes des Stern. cleid. mastoid. eine linsengrosse gestielte Geschwulst, die er als kleines Fibrom mit der Scheere abtrug. Hierbei zeigte sich in dem Stiele ein Knorpelkern aus Netzknorpel, der noch weiter in die Tiefe reichte.

Eine angeborene fingerförmige Excrescenz an der linken Seite des Halses beobachtete auch Santesson (Hygieia Bd. 15, S. 634) bei einem 8jährigen Knaben. Dieselbe war 1 cm lang und im subcutanen Bindegewebe locker befestigt. Ein Versuch, die Geschwulst abzubinden, gelang nur zum Theil, weshalb er sie mittelst Excision eines eliptischen Hautstückes exstirpirte. Es ergab sich, dass dieselbe nicht allein auf knorpeliger Basis sass, sondern auch im Inneren eine Knorpelspange enthielt, deren Form eine gewisse Aehnlichkeit mit der Phalanx eines Fingers zeigte.

Endlich gehört noch hierher der Fall von Manz (Heusinger: Halskiemenbogenreste in Virchow's Arch. Bd. 33). Derselbe betrifft einen 11 Jahre alten Knaben, welcher in der Mitte des vorderen Randes des Stern. cleid. mastoid. eine Vertiefung der Haut zeigte, von welcher zwischen Haut und Muskel hinein ein dem letzteren ziemlich parallel verlaufender knorpeliger, zum Theil knöcherner Körper von ca. 8 Zoll Länge zu fühlen war.

Ebenso häufig sind die Fälle von doppelseitigen Kiemenganghautauswüchsen, als deren erster wohl der im Jahre 1858 von Birkett veröffentlichte gilt (vgl. Transact. of the Path. Society, London 1858 und Canstatt's Jahresber. Bd. IV, S. 5). Es handelte sich um ein kleines

Mädchen, welches zu beiden Seiten des Halses in der Höhe des Zungenbeines je ein kleines Anhängsel hatte. Dieselben glichen in Gestalt und Beschaffenheit den Ohrläppchen, fühlten sich auch wie solche an und waren mit feinen Härchen besetzt. Beim Drücken zwischen den Fingern waren an der Basis im Inneren Knorpeltheile zu fühlen. Birkett schnitt sie sorgfältig aus, und sie erwiesen sich, wie er sagt, als 2 deutliche aber kleine rudimentäre Ohren mit der gerollten Form und der gewöhnlichen Dicke der Ohrmuschelknorpel. Die Läppchen schienen etwas grösser, wie die natürlichen Ohrläppchen und hatten seit der Geburt an Grösse zugenommen. Ein etwaiger Zusammenhang mit dem Zungenbein war nicht nachzuweisen. Eine später vorgenommene genauere Untersuchung wies in jedem eine deutliche Concha mit einem unvollkommenen Helix nach. Die in der Achse der Neubildung gelegene Knorpelmasse war von einer kleinen Arterie begleitet und bestand aus Faser- resp. Netzknorpel. Offenbar handelt es sich hier um Kiemengang haut auswüchse, wie auch in dem Falle von Wilde (Virchow's Archiv Bd. 30, S. 222), welcher von einem Kinde berichtet, das 2 Ohren an natürlicher Stelle und 2 tiefer an der seitlichen Halsgegend hatte. Möglich, dass derartige Gebilde bei einer gewissen Grösse und Entfernung von der natürlichen Ohrgegend den Eindruck der Polyotie hervorrufen können, wie denn auch die Anhänge bei Schweinen und Schafen früher irrthümlich für doppelte Ohren gehalten wurden.

Wyss sah einen Fall bei Middeldorpf, wo ebenfalls 2 Läppchen zu beiden Seiten des Halses sassen (Corresp.-Bl. für Schweizer Aerzte 1876, Nr. 18), die, wie die Exstirpation und genauere Untersuchung zeigten, im Innern ein kleines Knorpelstück enthielten von unregelmässiger Gestalt, etwa linsengross, vom Gewebe des Netzknorpels.

Auch Albert (vgl. dessen Handb.: Chirurgie des Halses) sah bei einem 5jährigen Knaben jederseits ein fingergliedgrosses gerunzeltes Hautläppchen, in welchem eine fast knochenharte bewegliche Spange zu fühlen war.

Ebenfalls wenig befriedigende Angaben enthält der Fall von Duplay (Archives générales de Médecine, Paris 1875). Bei einem 5jährigen Kinde fand er zu beiden Seiten des Halses nahezu in der Mitte des medianen Randes des Kopfnickers 2 kleine angeborene harte bewegliche Auswüchse, die in der Achse einen Knorpelstab enthielten, welcher sich wie eine Gräte anfühlte, nach vorne spitz endigte und sich unter dem Muskel in die Tiefe verlor. Der rechte Auswuchs war länger als der linke und mass etwas über 1 cm. Durch das forwährende Reiben der Haut des Fortsatzes über dem Knorpelstab bildete sich mit der Zeit eine leichte Excoriation, welche so schmerzhaft wurde, dass schliesslich auf Verlangen der Eltern beide Körper

entfernt wurden. Es handelte sich um Faserknorpel. Heilung erfolgte ohne eine Spur von Fistelbildung.

In neuester Zeit, Ende 1886, wurde dann noch von Dr. Buttersack aus der Klinik von Prof. Erb zu Heidelberg ein sehr interessanter Fall veröffentlicht und ausführlich beschrieben (s. Virchow's Arch. Bd. 106, S. 206), welcher verdient, hier etwas näher mitgetheilt zu werden.

Derselbe betraf einen anämischen, schlecht genährten stupiden Menschen, einen von fixen Ideen geplagten Schneider von 23 Jahren, welcher neben Asymmetrie der beiden Schildknorpelplatten und etwas vergrösserter sonst gleichmässig entwickelter Schilddrüse an der Aussenseite der Sternalportion des Kopfnickers beiderseits 3,5 cm über der Articulatio sternoclavicularis 2 vollkommen symmetrisch gestellte Halsanhänge trug. Sie fühlten sich wie 2 unregelmässig geformte, ziemlich harte knollenförmige Gebilde an. Die Haut darüber war verschieblich, von normaler Farbe und Consistenz. Es liess sich deutlich nachweisen, dass die Gebilde mit den oberflächlichen Theilen des Muskels noch in Verbindung standen, denn die Verschieblichkeit auf ihrer Unterlage war eine geringe. Ausserdem fand sich noch über dem linken Tragus ein erbsengrosser Auricularknopf. Ueber die Entstehung dieser Auswüchse wusste Patient nichts anzugeben. Er hielt sie für die Füsse eines Thieres, welches er im Halse berge und misshandelte sie fortwährend, wovon die zahlreichen Kratzaffecte in der Gegend den Beweis lieferten.

Bei der Operation stiess man auf eine glänzend weisse Knorpelmasse, die in stark gefässreiches Bindegewebe eingebettet sich bis in die oberflächlichen Schichten des Kopfnickers erstreckte. Uebergänge in die Umgebung und etwaige Verbindungsstreifen waren nicht nachzuweisen. Die Knorpelstäbe waren 1 cm breit und 2 cm lang und ihre Configuration eine unregelmässige. Von einer ovalen Knorpelplatte gingen mehrere ungleichgrosse Fortsätze aus.

Der Knorpel erwies sich als Netzknorpel mit grossen vollsaftigen Zellen, unter denen Tochterzellen, deren Kapsel von einem helleren Hofe umgeben war. Das eigentliche Grundgewebe bestand aus einer netz- und fasernartigen Masse.

Soweit die in der Literatur niedergelegten Fälle von Halsanhängen beim Menschen, aus denen sich ungefähr folgende allgemeine Uebersicht gewinnen lässt:

Die Kiemenganghautauswüchse oder Auricularanhänge bestehen aus Haut, Unterhautzellgewebe und Knorpel. Die Haut ist bald glatt, bald mit feinen Haaren besetzt. Darunter findet sich ein starkes mässig gefässreiches Fettpolster, manchmal auch nur ein lockeres sehr gefässreiches Zellgewebe. Zu innerst liegt dann, meist scharf von der Umgebung abgegrenzt, die

Knorpelmasse in Form eines soliden Zapfens, einer Spange, einer Gräte oder eines rundlichen Kerns, welche ziemlich tief in das unterliegende Gewebe, doch ohne Verbindung mit anderen knorpeligen oder knöchernen Theilen, hineinreicht. Der Knorpel ist stets Netzknorpel, wie der normale Ohrknorpel. Die Gebilde gleichen im Grossen und Ganzen am meisten den Ohrläppchen, besonders die kleinen, welche sich ziemlich weich, beinahe lipomähnlich anfühlen, bei denen also der Knorpel sehr klein ist. Ihre Grösse ist eine sehr wechselnde. Meist pflegen, wenn mehrere zugleich vorkommen, wie vor dem Ohre, kleinere mit grösseren abzuwechseln. Die einen sind wenig über hanfkorngross, andere erreichen die Grösse einer Kirsche oder werden gar noch grösser, oft mehrere Centimeter lang wie am Halse, wo sie nur vereinzelt stehen. Zuweilen findet sich an ihrer Stelle blos eine warzenförmige Erhabenheit, eine Narbe oder leichte Einsenkung der Haut, wobei dann der Knorpelkern in der Tiefe verborgen liegt. Die einen sitzen mit breiter Basis auf, andere wieder sind gestielt, oft sehr beweglich, besonders bei Thieren. Ihre äussere Form ist eine bald mehr rundliche, pilz- oder kolbenförmige, bei grösseren Exemplaren oft dem Endgliede eines kleinen Fingers ähnliche, bald eine mehr plattgedrückte, S-förmige; mit einer leichten Einkerbung versehene Verästlungen sind äusserst selten. — Das Wachsthum ist ein sehr beschränktes, überhaupt bedeutungsloses. Die Auswüchse sind stets angeboren und sind beide Geschlechter so ziemlich gleich behaftet; nach Einigen soll jedoch das weibliche Geschlecht bevorzugt sein. — Ausser vor dem Ohre und an der seitlichen Halsgegend sah Virchow einen Fall von Auswüchsen hinter dem Ohre (s. dessen Archiv Bd. 30, S. 222) ungefähr vor der Spitze des Warzenfortsatzes und Thomson (Virch. Arch. Bd. 30) neben beiderseitigen Auricularanhängen vor dem Ohre einen hanfkorngrossen kugeligen Knoten in der Wange über der Gegend des Unterkieferwinkels.

Ausser beim Menschen sind Halsanhänge bis jetzt bei Ziegen, Schweinen und Schafen beobachtet. Ob sie auch beim Pferde vorkommen, ist noch nicht sichergestellt. In den zahlreich beschriebenen und abgebildeten Racen werden sie nirgends erwähnt.

Meistens findet man sie bei Ziegen fast constant in ausländischen Ziegenarten, die man häufig in zoologischen Gärten zu sehen Gelegenheit hat, etwas seltner bei unserer Hausziege und sollen sie sich hier vielfach vererben. Die Anhänge sitzen meist zu 2, seltner zu 4, in der Gegend vom Hinterkiefer bis zur Mitte des Halses; einzeln behauptet Heusinger (s. Bollinger und Franck: Deutsche Zeitschr. f. Thiermedicin Bd. II, 1876) sie niemals gesehen zu haben. In der mir von Herrn Prof. Dr. Bonnet gütigst überlassenen Sammlung von Ziegen- und Schweinsföten findet sich jedoch bei einem Ziegenfötus nur in der linken Halsgegend ein Fortsatz

mit knopfförmiger Anschwellung an der Spitze und dünnem Stiele aufsitzend. — Die Halslappen der Ziegen erreichen oft eine bedeutende Länge. Gewöhnlich 4—5 cm lang, fand sie Heusinger bei einer Ziege über 15 cm gross. Die kürzeren haben eine annähernd birnförmige Gestalt, während die längeren ohne jegliche Anschwellung endigen.

Ueber die anatomische Structur ist noch wenig bekannt. Nach Heusinger's Angaben existirt nur eine nähere Beschreibung von Goubaux (Recueil de Méd. vet. Tom. 9, S. 335). Sie ist folgende: „Die Haut bildet einen wahren Beutel, in dessen Innerem sich ein Knorpel befindet, oben breiter als an seinem mittleren Verlaufe, angelagert an den Musc. sternomaxillaris gegenüber der Gelenkverbindung des Atlas mit dem Epistropheus und durch ziemlich festes Zellgewebe an den Muskel angeheftet. Der Knorpel nimmt von oben nach unten an Dicke ab und dringt in die Hautfalte ein, in deren blindem Ende er festgeheftet ist. In ihrem Verlaufe ist diese Knorpelplatte von einem Arterien- und Venenaste und einem Nervenstamme begleitet.“ Wie Heusinger (Deutsche Zeitschr. f. Thiermed. Bd. II, 1875) richtig bemerkt, ist hiermit nur eine anatomische Beschreibung der Anhänge als solche gegeben, während genauere Angaben über die Verbindung des oberen Knorpelendes, sowie über den Verlauf der Nerven und Gefässe fehlen. Dies nachzuweisen bedarf es umfangreicheren Materials, denn die blossen Anhänge und Versuche, solches aus Schlachthäusern zu bekommen, schlagen meistens fehl.

Etwas seltener sind die Anhänge bei Schweinen, welche sich von den vorigen dadurch unterscheiden, dass sie gewöhnlich viel kürzer sind und an der Spitze verdickt, so dass sie ein mehr glockenförmiges Aussehen erhalten und bei den Viehtreibern den Namen „Glockenschweine“ veranlasst haben. Von Zoologen und Thierärzten wenig beachtet, geniessen sie um so grösseres Ansehen beim Volke, das sie von jeher wegen ihrer Mastfähigkeit bevorzugt hat (vgl. die Citate von Heusinger in Bollinger und Franck's Deutsche Zeitschr. für Thiermed. II, 1876). Die Berlocken sind stets angeboren und kommen ein- und doppelseitig vor. An 3 mir vorliegenden Schweinsföten sitzen sie 2mal doppelseitig (symmetrisch) von 3—4 mm Länge, 1mal einseitig links 3 mm lang. Weitere Verbildungen am Halse fehlen. Zuweilen erreichen sie eine bedeutende Grösse. So berichtet Bernoulli (Corresp.-Bl. f. Schweiz. Aerzte 1881, Nr. 17) von fingergrossen Halsanhängen bei Baltimoreschweinen, die einen starken Knorpelstab aus Netzknorpel und einen begleitenden Längsmuskel enthielten. Herr Prof. Dr. Bonnet zeigte mir einen derartigen Fortsatz von 9 cm Länge, $2^1/_2$ cm Dicke und $7^1/_2$ cm Umfang von fast knochenharter Consistenz. Die Haut war von normaler Farbe und mit $2^1/_2$ cm langen weissen Haaren dicht besetzt. — Symmetrisch

gestellte Anhänge von über 6 cm Länge sah ich vor einiger Zeit in einem Münchener Metzgerladen; sie hatten die Form eines gewöhnlichen Fingers, waren an der Spitze leicht abgerundet, aber nicht verdickt. Die von Wilde häufiger beobachteten kleinen und missbildeten überzähligen Ohren bei alten irischen Schweinen, die niedrig am Halse sitzen sollen, sind wohl mit Sicherheit auf solche Glöckchen zu beziehen.

Auf ihren anatomischen Bau sind die Anhänge der Schweine häufiger untersucht worden. Heusinger untersuchte mehrere am Halse abgeschnittene Anhänge und fand in ihnen meist nur mit Fett gefüllte Beutel, bei einem einzigen eine Spur von Knorpel. Glücklicher war ein Herr Eudes-Deslongchamps, der einen ganzen Schweinscadaver vor sich hatte; leider hatte er aber, da er keine Ahnung von der wichtigen Bedeutung gehabt, nur die herausgeschnittenen Anhänge untersucht. Trotzdem erzielte er interessante Befunde (vgl. Memoires de la Société Linéenne de Normandie vol. VII abgedruckt: Recueil de Méd. vét. vol. XXIX, S. 338). Ausnahmsweise war hier nur ein Anhang links unmittelbar unter dem Unterkiefer vorhanden von 8 cm Länge und 2 cm Dicke. Derselbe bestand aus Haut, dann folgte eine Schicht Speck und darin eingebettet lag ein etwas gedrehter Knorpelstiel von einem gewöhnlichen Perichondrium umgeben und von der Farbe und Consistenz des Ohrknorpels. An der einen Seite dieses Knorpelstieles lagen über einander 2 lange Muskeln, welche im Perichondrium endigten, etwa in der Mitte seiner Länge. Da Knorpel und Muskeln abgeschnitten waren, liess sich nicht ermitteln, ob sie vom Zungenbeine, vom Kiefer oder vom Kehlkopfe abgingen. Bonnet, welcher die kegelförmigen Anhänge ebenfalls untersuchte (vgl. Bonnet: Hautanhänge in Ellenberger's Handb. der Histologie d. Haussäugethiere, II. Theil, S. 450) fand in ihnen „einen von der normalen Decke überzogenen spangenartigen Netzknorpelstreifen, der an seinem abgeflachten oberen Ende an der medianen Seite von einer Arterie und Vene durchbohrt wurde. Ausserdem fand er in ihnen mit dem Hautmuskel zusammenhängende quergestreifte Muskelfaserausstrahlungen.

Seltener findet man die Anhänge bei Schafen. Bei unseren Landschafen kommen sie wohl, wie Heusinger glaubt (Deutsche Zeitschr. f. Thiermed. II, 1876) überhaupt nicht vor, dagegen zuweilen bei ausländischen Schafarten. So schreibt Viborg (Samtliche Veterinärafhandlungen I, S. 148) von den Wilster-Marsch-Schafen: „Der Hals ist vorn nackt, so dass sie eine Art Pelzkragen zu tragen scheinen; zwischen diesem und dem Schlunde befinden sich gewöhnlich am Halse 2 kleine herabhängende Haken von der Gestalt und Grösse einer Eichel.“ Eine andere am Kopfe wollenlose, am Halse häufiger mit 2 warzenartigen Körpern versehene Race kommt nach

Viborg auch in den Niederlanden vor und soll dieselbe aus Indien stammen. Auch sollen, wie Schmalz (Thierveredelungskunde S. 223) berichtet, unter den Merinosheerden in Rockbury und Möglin die Anhänge nicht so ganz vereinzelt vorkommen.

Erwähnen möchte ich noch, dass schon im Alterthum jener Mittelgattung von Wesen, den Faunen und Satyren, wie uns die Sculptur der Griechen und Römer überliefert, neben vielen anderen thierischen Attributen auch hörnerartige Knoten am Halse beigelegt wurden. So findet sich beispielsweise in der Münchener Glyptothek ein lachender Satyrkopf, bei welchem etwa in der Mitte einer Linie zwischen Processus mastoideus und Articulatio sterno-clavicularis am medianen Rande des Kopfnickers ein ca. 1 cm langer abgebrochener Fortsatz besteht. Daneben trägt er die sogen. Spitzohren, i. e. Ohren mit den vorspringenden Zacken am Helix, wie sie fast stets bei dieser Gattung von Wesen angebracht sind.

In Folgendem gebe ich nun zunächst eine Beschreibung des mir von Herrn Dr. Escherich überlassenen Falles.

Derselbe betraf einen 9 Jahre alten sonst wohlgebildeten Knaben, dessen Abbildung beiliegt (s. Fig. 1, die gut verheilte Narbe an Stelle des

Fig. 1.

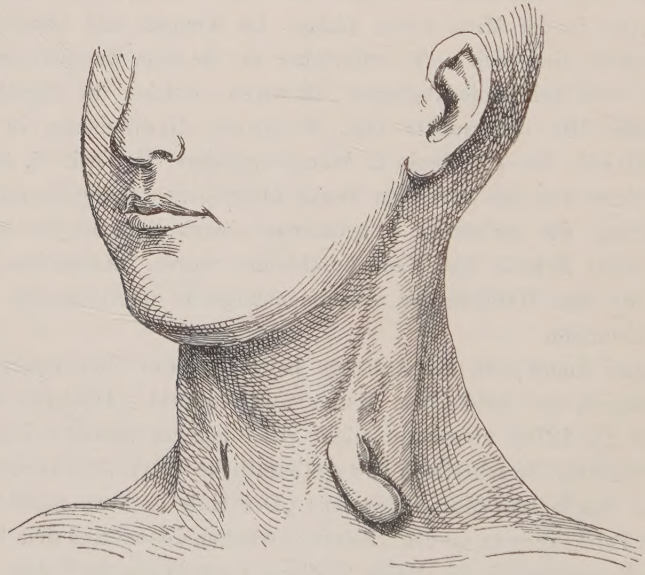

rechten Fortsatzes ist durch einen dunklen Streifen gekennzeichnet), welcher an der vorderen Halsgegend zwei rüsselartige Auswüchse hatte, an deren

Entfernung, da sie keine Beschwerden machten und durch die Kleidung bequem verborgen gehalten werden konnten, bisher nicht gedacht worden war. Im Sommer aber, als die Schulkameraden des Knaben die eigenthümlichen Anhänge beim Baden bemerkten und ihn darüber verspotteten, wurden sie auf dringenden Wunsch von Mutter und Sohn exstirpirt. Nach den Angaben der Mutter bestanden dieselben seit der Geburt fast unverändert und waren in einem Zeitraume von 2 Jahren, wo sie den Knaben nicht gesehen, nur wenig gewachsen.

Die Auswüchse präsentiren sich als 2 mit ziemlich breiter Basis aufsitzende, von normaler Haut überkleidete und mit einer leichten Anschwellung versehene pilzförmige Gebilde zu beiden Seiten des Halses etwa 9 cm über dem Stern.-clav.-Gelenk am medianen Rande des Kopfnickers.

Der linke Fortsatz, bedeutend grösser als der rechte, ist nahezu 2,5 cm lang und ein wenig nach aussen und unten gebogen. Er ist von beträchtlicher Dicke. Sein Umfang an der Basis = 3,5 cm. Das freie Ende ist etwas kolbig aufgetrieben. Das ganze Gebilde wird durch eine ziemlich tiefe gradlinige, nach aussen und unten sehende Einsenkung gleichsam in 2 Abschnitte getheilt und macht von der Seite gesehen beinahe den Eindruck einer zusammengerollten Ohrmuschel. Die Haut des Fortsatzes ist mit feinen Haaren dicht besetzt. Die Palpation ergibt, dass längs des oberen Randes ein knorpelig sich anfühlender harter Strang sich hinzieht, der mit seiner grössten Breite senkrecht gestellt ist und entsprechend der oberen keulenförmigen Anschwellung eine leichte Auftreibung erkennen lässt. Der grösste Theil der ca. 1,4 cm breiten Anschwellung wird jedoch durch eine nicht verschiebliche wie fette Wolle sich anfühlende Masse gebildet. In dem unteren kleineren Abschnitte des Fortsatzes ist ein ähnlich gestaltetes Knorpelstück eingelagert, dessen Spitze in der Gegend der gradlinigen Einsenkung sich befindet. Wie die Exstirpation zeigt, erstreckte sich der Knorpel nahezu $^1/_2$ cm in die Tiefe, wo er in Gestalt eines rundlichen Knopfes endigte, welcher nach Durchschneidung des Knorpelstabes noch nachträglich entfernt wurde. Jedoch konnte man später an der gut verheilten noch deutlich sichtbaren Narbe noch eine knorpelige Härte fühlen, die unter dem vorderen Rande des Kopfnickers nach innen und oben zu verlaufen schien.

Der andere rechts sitzende Hautwulst war nur 0,8 cm lang, von mehr gerader und rundlicher Gestalt und schien lediglich dem unteren Theile des linken zu entsprechen. Er sass, ebenfalls mit feinen Haaren besetzt, etwas unterhalb der symmetrischen Insertionsstelle. Bei der Palpation fühlte man einen kurzen rundlichen Knorpelstiel, der in eine Spitze auslief. Der Knorpel konnte, obwohl etwas tiefer in das Unterhautbindegewebe hineinragend, in toto entfernt werden.

Beide Fortsätze wurden nun in Alkohol gehärtet, die einzelnen Querschnitte mit Carmin gefärbt und der mikroskopischen Untersuchung unterzogen.

Sie bestanden im Wesentlichen aus Haut, Unterhautbindegewebe und Knorpel.

Die Haut zeigt einen ganz normalen Bau. Man sieht die Epidermis resp. dessen tiefste Lage, das rete Malpighii (Tafel Fig. 3 a) sich von dem zahlreiche Papillen bildenden Chorium (Fig. 3 b) deutlich abheben. Auch die anderen der Haut zukommenden Gebilde fehlen nicht, wie zahlreiche theils quer, theils mehr der Länge nach getroffene Haardurchschnitte (h) und Haarbälge (hb), in welche manchmal ein feines Haar hineinragt, Talgdrüsen (d) und namentlich schön ausgesprochene Knäueldrüsen (e), deren korkzieherartig gewundener Ausführungsgang sich bis an die Oberfläche der Epidermis verfolgen lässt.

Dann folgt eine starke Schicht eines sehr gefässreichen Unterhautbindegewebes (Tafel Fig. 3 c), welches in den oberflächlichen Schichten ein mehr lockeres zellenreiches Balkennetz (f) darstellt, in den tiefen aber sich zu wellenförmigen fibrillären Bindegewebsbündeln (g) verdichtet, zwischen denen grössere und kleinere Gewebsspalten liegen.

Dem Knorpel unmittelbar aufgelagert ist das Perichondrium (i). Dasselbe besteht aus dicht gefügten und in verschiedenen Richtungen gekreuzten Bindegewebsbündeln und elastischen Fasern mit eingelagerten Zellen und ist stellenweise fest mit der Knorpelsubstanz verbunden, während es an anderen Stellen ohne scharfe Grenze in das Bindegewebe der Nachbarschaft übergeht.

Hart am Perichondrium bemerkt man mehrere Gefässdurchschnitte (ge), in der Regel eine Arterie und 2 Venen, sowie in deren Nähe zahlreiche Nervenbündel (n). Letztere liegen in Gruppen meist zu dreien beisammen. Ihr Querschnitt ebenso wie der der Gefässe, mit blossem Auge nicht erkennbar, ist auffallend gross und übertrifft den der letzteren an Grösse.

Zu innerst ziemlich genau in der Achse der Gebilde liegt dann die Knorpelmasse (Tafel Fig. 3 kn). Während der Knorpelstiel des rechten Fortsatzes eine mehr gleichmässig rundliche nach der Spitze zu sich verjüngende Form besitzt, mit 4 mm Durchmesser an der Basis, ist die Configuration der beiden Knorpelstücke des linken Fortsatzes eine höchst unregelmässige. Von einer länglich ovalen Knorpelplatte (Tafel Fig. 9 vgr. 10), der Basis des unteren Stückes, deren grosser Durchmesser ca. $^1/_2$ cm und deren kleinerer Durchmesser 2 mm beträgt, gehen im weiteren Verlaufe hauptsächlich drei ungleich grosse Fortsätze aus (vgl. Tafel Fig. 6), die ihrerseits wiederum zahlreiche Einbuchtungen erhalten, so dass auf den einzelnen Querschnitten die sonderbarsten Figuren zu Stande kommen. An jener Stelle, welche der

oben beschriebenen geradlinigen Einsenkung entspricht, sieht man 2 Knorpelstücke (Tafel Fig. 5), ein kleineres ovales der Spitze des unteren angehörendes und ein grösseres unregelmässiges die Basis des oberen darstellendes von annähernd 4 mm Durchmesser, welches 2 tiefe einander gegenüberliegende Einbuchtungen zeigt, sich nach der Spitze des Fortsatzes hin aber allmälig etwas abrundet, wie das untere Stück. (Zu bemerken ist, dass das Auftreten zweier Knorpelstücke auch durch eine gabelige Theilung veranlasst sein kann, in welchem Falle nur ein einziges Knorpelstück vorhanden war, was ich durch die Palpation nicht habe constatiren können).

Von besonderer Wichtigkeit ist das Verhalten der dem Perichondrium anliegenden Gefässe und besonders der Nerven zu dem Knorpel. Die Knorpelstäbe sind mit ihrer grössten Breite senkrecht gestellt und im Allgemeinen nach aussen convex, nach innen etwas concav aufs Blatt gebogen (Tafel Fig. 3, 8 u. 9). An dieser concaven medianen Seite nun verlaufen die constant anzutreffende Arteria (a) mit den beiden sie begleitenden Venen (v) und in deren unmittelbaren Nähe die oben erwähnten zahlreichen Nervenstämme (Tafel Fig. 3—9 n).

Histologisch stellt sich der Knorpel als typischer Netzknorpel dar, dessen Grundgewebe ein dichtes Netz hellglänzender elastischer Fasern bildet. Die in den Maschenräumen liegenden Knorpelzellen haben mehr nach der Mitte hin eine im Allgemeinen rundliche bis ovale Form und differiren bezüglich ihrer Grösse nur wenig voneinander, während sie in den peripheren Partien kleiner werden, sich gegen einander abplatten und meist spindelförmig erscheinen. Auch beobachtet man hier mehr Theilungsvorgänge als im Inneren. Man sieht zwei und mehr Tochterzellen im Inneren einer Kapsel liegen wie auch allmälige Uebergänge von der platten Form der Bindegewebszellen des Perichondriums zu den wahren Knorpelzellen. Während der Knorpel als solcher gefässlos ist, finden sich hier im Centrum der Knorpelmasse schon mit freiem Auge sichtbare grössere oder kleinere Lacunen von unregelmässiger Form (Tafel Fig. 3 e und Fig. 4—9), welche Blutgefässe enthalten, gewöhnlich eine Arterie mit 2 Venen oder gar wie in den grösseren ein ganzes Capillarnetz. Neben den Blutgefässen findet sich als Trägerin derselben eine formlose leicht gestreifte bindegewebige Masse, die hier und da noch zellige Elemente, wie Knorpel- und Bindegewebszellen enthält. Ausserdem bemerkt man noch einzelne gefässlose kleinere Inseln, in denen das elastische Netzwerk vollkommen fehlt; sie sind sehr arm an Zellen und übergehen an ihrer Peripherie allmälig in die typische Formation des Netzknorpels.

Im Allgemeinen lässt sich also soviel sagen, dass wir es an der Oberfläche des Knorpels mit Wachsthumsvorgängen zu thun haben, worauf die

Formation und Theilung der Zellen hindeutet, während im Innern des Knorpels sich Umwandlungsprocesse vollziehen, die wohl auf einen Zerfall der Knorpelmasse zurückzuführen sind.

Um nun auch eine klare Anschauung davon zu bekommen, wie sich das Bild bei den Anhängen von Thieren gestaltet, wurden von einem Schweinsfötus mit symmetrisch gestellten Hautexcrescenzen, dessen vergrösserte Abbildung beiliegt (Fig. 2), Querschnitte durch den ganzen Hals des Thieres gelegt und mikroskopisch untersucht. Die Befunde stimmten, namentlich auch, was das Verhalten der Nerven und Gefässe zum Knorpel betrifft, mit obigen vollkommen überein.

Beide Anhänge waren nahezu 4 mm lang und 1 mm breit, von äusserst weicher Consistenz und ganz glatter Oberfläche. Im Innern enthielten sie

Fig. 2.

einen feinen mit freiem Auge sichtbaren soliden Knorpelstreifen. Derselbe lag frei inmitten von jungem mit zahlreichen Bindegewebszellen versehenem Gewebe. Die äussere Umhüllung zeigte alle Charaktere jungen Hautgewebes. Das zarte rete Malpighii hob sich scharf von den oberflächlichsten Epidermisschichten ab. Auch waren hier und da die ersten Anlagen junger Haarbälge und Hautdrüsen deutlich zu erkennen.

Der Knorpel des rechten Fortsatzes, bedeutend kürzer als der linke, hatte annähernd die Form eines Kegels; sein äusseres Ende lief in eine Spitze aus, das innere war kugelig aufgetrieben und reichte kaum bis zum vorderen Rande des Kopfnickers, mit dem es durch einzelne feine Muskelzüge verbunden war.

Der linke längere Knorpelstiel hatte mehr die Form einer Spange, war leicht S-förmig gedreht und zeigte in seiner oberen Hälfte eine spindel-

förmige Auftreibung. Er reichte bis beinahe in die Spitze des Fortsatzes hinauf, wo er mit einer leichten rundlichen Anschwellung endigte. Sein inneres tiefer gehendes Ende lag frei am vorderen Rande des Kopfnickers, ebenfalls durch einige Verbindungszüge mit dem Muskel zusammenhängend.

Beide Knorpelstäbe waren von einem feinen Gefäss- und Nervenstamme begleitet, welche an seiner medianen Seite verliefen, sich am inneren Ende in den Kopfnicker umschlugen, wo sie, da sie äusserst fein waren, nur noch eine kurze Strecke verfolgt werden konnten. Jederseits über dieser Umschlagsstelle lag noch ein kleiner rundlicher Knorpelkern, von dem es zweifelhaft war, ob er mit dem grösseren Knorpel zusammenhing.

Der Knorpel hatte noch viel Aehnlichkeit mit dem Embryonalknorpel oder Zellknorpel, da er fast durch und durch aus jungen Zellen bestand und von einer intermediären Zwischensubstanz noch wenig zu sehen war.

Einen andern Fall von einseitigen Auswüchsen, den ich neulich zu beobachten Gelegenheit hatte, will ich noch kurz anführen.

Ein 12jähriger Knabe trug seit seiner Geburt an der rechten Seite des Halses $2^1/_2$ cm über der Artic. sterno-clavic. einen auf dem medianen Rande des Kopfnickers aufsitzenden zitzenförmigen Hautfortsatz. Nach den Angaben der Mutter war derselbe seit der Geburt bedeutend gewachsen, denn damals nur ein erbsengrosses Kügelchen, hatte er jetzt beinahe die Grösse des Endgliedes eines kleinen Fingers erreicht.

Der Auswuchs war gut 1 cm lang, sass mit breiter Basis auf und war nach vorn und etwas nach oben gerichtet. Die ihn überkleidende Haut war glatt, von normaler Farbe und etwas verschieblich. Beim Palpiren fühlte man in der Tiefe deutlich eine knorpelige Härte. Der Knorpel war von oben nach unten platt gedrückt, ziemlich breit und, wie es schien, dreikantig und nach aussen etwas convex gebogen. Er liess sich eine Strecke weit über den Muskelrand gegen die Trachea zu verfolgen. Allem Anscheine nach stand das Gebilde mit dem Kopfnicker in Verbindung, denn es war nur in geringem Grade verschieblich und folgte deutlich den Bewegungen des Muskels. An entsprechender Stelle links war nichts Abnormes zu sehen.

Es erübrigt mir noch, auf die Genese der Halsanhänge etwas näher einzugehen.

Ueber die genetische Bedeutung der Kiemenganghautauswüchse ist noch wenig bekannt und sind die in der Literatur hierüber niedergelegten Angaben höchst mangelhaft. Heusinger (Virchow's Archiv Bd. 29 und 33) und Virchow (dessen Arch. Bd. 30) machten zuerst darauf aufmerksam, dass die Entstehung solcher Bildungen mit Unregelmässigkeiten

in der Entwickelung und Schliessung der Kiemenbögen resp. Kiemenspalten zusammenhänge. Sie halten dieselben für Reste früheren Knorpels, des Fötalkiemenknorpels, welcher sich von dem Primärknorpel isolirt und dann selbstständig als Knorpel weiter entwickelt habe. Auch Wyss (Corresp.-Bl. für Schweiz. Aerzte Nr. 18, 1876) sieht in den Hautfortsätzen Ueberbleibsel der fötalen Kiemenbögen, wie auch später Bernouilli (Corresp.-Bl. f. Schweiz. Aerzte 1881) und Edmund Owen (The Surgical Diseases of Children, London 1885) dieselben als Reste des Spaltenschlusses auffassten. In der That kann es sich hier auch um keine zufällige Neubildung handeln, vielmehr sprechen alle Gründe für ihre Ableitung von den ehemaligen Kiemenbögen und zwar:

1. der anatomische Bau der Auswüchse,
2. ihre Richtung,
3. die symmetrische Anordnung,
4. die ganz bestimmte Localisation,
5. das gleichzeitige Vorkommen anderer Missbildungen.

Schon der Umstand, dass die Auswüchse ohne Ausnahme Netzknorpel enthalten, spricht gegen die Annahme, dass dieselben zufällige Bildungen seien, wie andere angeborene Hautfortsätze. Wir finden die Knorpelspange in der Regel von einer Arterie und zwei Venen begleitet, was uns an die ursprüngliche Anlage der Kiemenbögen erinnert, wie denn auch die Richtung der Fortsätze nach aussen resp. vorn und unten gleichsam eine Nachbildung der Kiemenbögen darstellt. Vor Allem ist es die symmetrische Anordnung, was sonst nur noch bei beiderseitiger Fistula colli congenita vorkommt, welche für die Herkunft aus gleichartigen Gebilden, den Kiemenbögen spricht, noch mehr aber die Lage selbst. Wie oben angedeutet, sitzen die Gebilde stets am inneren Rande des Kopfnickers, gewöhnlich 3 cm über dem Schlüssel-Brustbein-Gelenk. Gerade diese Stelle des Halses ist es, wo auch eine andere auf anomale Entwickelung in der Kiemenanlage beruhende Missbildung, die angeborene Halsfistel ausmündet. Nun hat schon Heusinger Knorpelüberreste in der Wand einer Fistel nachgewiesen und dieselben als Reste des fötalen Kiemenknorpels aufgefasst, der nicht verschwunden, sondern weiter fortgewachsen sei. Derselbe Forscher erwähnt, dass mit den Halsfisteln zu gleicher Zeit auch anomale Bildungen in den ursprünglichen Halsbögen selbst vorkommen, welche auch ohne Fisteln auftreten und als spätere anomale Wucherungen erscheinen könnten (vgl. die Halskiemenfisteln des Menschen und der Thiere von Heusinger in Deutsch. Zeitschr. f. Thiermed. Bd. II, 1876). Diese sind aber nichts anderes als unsere Hautauswüchse, die allerdings oft nur durch eine Art verkümmerten Fortsatzes, eine warzenähnliche Erhabenheit oder blos narbige Streifen ersetzt sind, wo dann der Knorpel-

kern in der Tiefe des Halses verborgen liegt. Als weiterer Beleg für obige Auffassung dürfte endlich noch das gleichzeitige Vorkommen anderer Missbildungen im Bereiche der Kiemenbogen gelten. Freilich gilt dies besonders für die Anhänge am Ohre, die gewöhnlich mit anderen mehr oder weniger gröberen Missbildungen des ersten Kiemenbogens (Hasenscharte, Wolfsrachen etc.) complicirt sind, während die Halsanhänge vielfach ohne jegliche andere Verbildung vorkommen.

Die Frage, von welchem Kiemenbogen dann die Halsanhänge sich herleiten, ist bis jetzt noch ungelöst geblieben. Die einzigen Angaben, die ich in der Literatur über diesen Punkt gefunden, rühren von Birkett und Virchow her. Ersterer sagt am Schlusse des oben erwähnten Falles doppelseitiger Anhänge (s. Cannstatt's Jahresber. Bd. IV, S. 5), dass „in einer früheren Zeit des intrauterinen Lebens die speciellen Zellen der beiden Ohren gleichsam wie Samen am Halse eingepflanzt wurden und hier emporwuchsen, indem möglicherweise in den Zellen gewisser Körperorgane und Theile die Fähigkeit liegen kann, ähnliche Gebilde an irgend einer Stelle zu produciren, eine Fähigkeit, die, falls sie existirt, nur vor der Geburt sich geltend macht."

Ebenso allgemein und unbestimmt lautet die Ansicht Virchow's (cf. Monatsber. der Kgl. Preuss. Acad. der Wissensch. zu Berlin 1875). Da der Knorpel der Auswüchse stets Netzknorpel, wie der normale Ohrknorpel, nimmt er an, dass „ursprüngliche Ohrtheile oder wenigstens solche für die Entwickelung des äusseren Ohres bestimmte durch Abweichung in der ersten Bildung eine heterogene Stellung eingenommen haben, Verhältnisse, die in die Zeit des Schlusses der ersten Kiemenspalte fallen", wesshalb er sie mit dem Namen „abgesprengte auriculare Enchondrome" belegt. Nach den Angaben dieser Autoren, die allerdings nur den Werth einer Hypothese haben, wären auch die Halsanhänge, ebenso wie die vor dem Ohre als Produkte des ersten Kiemenbogens aufzufassen.

Indessen scheint mir, wie unten näher zu beleuchten, eine Betheiligung des zweiten Kiemenbogens viel wahrscheinlicher.

Von der Annahme ausgehend, dass derartige Gebilde möglicherweise durch Verwachsung mit anderen aus den Kiemenbögen hervorgehenden Gebilden noch im späteren Leben ihre ursprüngliche Herkunft erkennen lassen, kann man

1. aus einem etwaigen Zusammenhange des Knorpelstieles mit anderen knorpeligen oder knöchernen Theilen des Halses, oder

2. durch Erforschung der Quelle der zahlreichen denselben begleitenden Nerven, oder

3. aus dem typischen Sitz der Geschwülste allein

positives Material zur Deutung ihres Ursprunges gewinnen.

In Bezug auf die beiden ersten Punkte waren die Untersuchungen leider ohne Erfolg.

Was nämlich erstlich die Knorpelspange anlangt, so endigt dieselbe, wie wir gesehen haben, in der Regel frei am vorderen Rande des Kopfnickers oder ragt höchstens noch ein kleines Stück darüber hinaus. Ein wirklicher Zusammenhang derselben mit knorpeligen oder knöchernen Nachbargebilden etwa mit dem Zungenbeine oder Schildknorpel ist bis jetzt nicht beobachtet worden.

Aber auch die Quelle der starken Nervenbündel aufzufinden, ist äusserst schwierig. Beim Menschen schliesst schon die gewöhnlich angewandte Therapie der Auswüchse eine Erforschung derselben vollkommen aus; bei Thieren im fötalen Zustande sind die Nervenzweige zu fein, um auf weite Strecken verfolgt werden zu können, was noch besonders durch die mit dem weitern Wachsthum der Theile in specie des 2. Kiemenbogens eingetretene Verschiebung erschwert wird. Als Ursprungsnerven kommen hier natürlich nur diejenigen in Betracht, welche die ehemaligen Kiemenbögen innerviren, nämlich der N. trigeminus für den Mandibularbogen, der N. facialis für den Hyoidbogen, der N. glossopharyngeus für den 3. und der N. vagus für den 4. und 5. Bronchialbogen. Die Nervenbündel als Endzweige des trigeminus aufzufassen, verbietet sich schon dadurch, dass derselbe höher gelegene Regionen versorgt, als die, wo für gewöhnlich die Anhänge sich finden. Ebenso möchte ich den Glossopharyngeus und Vagus ausschliessen, welche im Allgemeinen mehr die tiefer liegenden Halsgebilde versorgen, schon aus dem Grunde, weil die Halsanhänge wohl kaum als Produkte des 3. und 4. Bogens angesehen werden können; denn das Wachsthum dieser Bögen ist ein sehr beschränktes, und da sie nach Kölliker bereits in der 4. Woche, am frühesten von allen, verschwinden, geben sie zu Missbildungen keine Veranlassung. In erster Linie kommt also jedenfalls der N. facialis in Betracht, welcher den zweiten Kiemenbogen innervirt. Von einer Betheiligung der Cervicalnerven kann keine Rede sein, da besagte Nervenbündel an der medianen Seite des Fortsatzes verlaufen.

So bleibt denn nichts anderes übrig, als von dem typischen Sitz der Anhänge auf ihre ursprüngliche Herkunft zu schliessen und dieser spricht in der That dafür, dass eine Betheiligung des 2. Kiemenbogens resp. der anliegenden 2. Kiemenspalte am wahrscheinlichsten ist. Dies wird durch die neuesten Untersuchungen von Prof. Rabl (s. dessen Abhandlung: „Zur Bildungsgeschichte des Halses“ in der Prager med. Wochenschr. 1886, Nr. 52) zur Genüge dargethan. Denn was dieser Forscher von den angeborenen Halsfisteln nachweist, dass sie auf einer Hemmungsbildung der im Bereiche des 2. Kiemenbogens und der 2. Kiemenspalte liegenden Theile be-

ruhen, scheint auch für den Ursprung der Halsanhänge massgebend zu sein, deren Localisation ja mit der der Halsfisteln identificirt werden kann. Ein kurzer Rückblick auf die Bildungsgeschichte des Halses, soweit sie hier in Frage kommt, dürfte die Ansicht einigermassen bestätigen.

Die erste Anlage des Halses beginnt mit dem Auftreten der sogen. 4 Kiemenspalten an der ventralen Seite des Kopfes. Gleich nach ihrem Auftreten bilden sich die Bögen aus, indem die zwischen den Spalten befindlichen Brücken sich von hinten nach vorn verdicken, worauf dann in der Mittellinie eine Vereinigung derselben stattfindet. Beim Menschen werden die beiden ersten Bögen, der Mandibular- und der Hyoidbogen immer grösser, während die übrigen, Branchialbogen genannt, in der Entwickelung zurückbleiben. Indem so der Hyoidbogen weiter und weiter nach hinten wächst, schiebt er sich über den 3. und 4., welche infolge davon in eine Grube zu liegen kommen, nach Ilis „sinus praecervicalis", nach Rabl „sinus cervicalis" genannt. Diese Grube, wie auch die von ihr theilweise begrenzte 2. äussere Kiemenfurche wird von einem vom hinteren Rande des Zungenbeinbogens sich entwickelnden dreiseitigen Fortsatze, dem „Kiemendeckelfortsatz" überlagert. Die zweite innere Kiemenfurche erweitert sich zu einer Art Tasche, welche später zur Rosenmüller'schen Grube wird. Ungefähr von dieser Stelle aus zieht, wie Rabl zuerst zeigte, ein kreisförmiger Fortsatz nach der vom Kiemendeckel überlagerten Stelle der 2. äusseren Kiemenspalte hin, und tritt somit auch mit der vorderen Wand des sinus cervicalis in Verbindung. Dieser kreisrunde gleichsam die Fortsetzung der 2. Kiemenspalte bildende Gang, sowie der sinus cervicalis selbst sind es, welche Veranlassung zur Bildung von Geschwülsten und Fisteln geben (s. Zur Bildungsgesch. d. Halses, Prag. med. Wochenschr. Nr. 52). Ersterer entspricht genau der Richtung, welche die Fisteln nehmen, von innen und oben, nach aussen und unten, letzterer der Stelle, wo sie ausmünden, am medianen Rande des Kopfnickers. Dieselbe Richtung nimmt auch die Knorpelspange der Hautfortsätze, wenn man sie in die Tiefe verfolgt; eben jene Stelle am inneren Rande des Kopfnickers ist auch der typische Sitz der Anhänge. Mit der Grössenzunahme des Hyoidbogens rückt auch der sinus cervicalis allmälig nach hinten, folgt dabei aber ziemlich genau einer Linie, welche dem vorderen Rande des Kopfnickers entspricht. Er kann nun, je nachdem es das ungleichmässige Wachsthum des Hyoidbogens mit sich bringt, an beliebiger Stelle auf diesem Wege stehen bleiben, während der Hyoidbogen um ihn herum und distalwärts weiter wächst (Rabl), immer aber wird er, wenn er persistirt, die Endöffnung einer angeborenen Halsfistel darstellen. Ein analoges Verhalten zeigen auch die Hautauswüchse, mögen sie nun als Reste des sinus cervicalis selbst oder des 2. Bogens resp.

der 2. Kiemenspalte aufgefasst werden. Auch sie stehen bald näher bald weiter vom Brustbein-Schlüsselbein-Gelenk, etwa von der Mitte des inneren Randes des Kopfnickers bis ca. 3 cm über seiner Insertionsstelle, bei einseitig abnormem Bildungsgange nur auf einer, bei doppelseitiger gleichmässig fortschreitender Verbildung (des 2. Bogens) an symmetrischen, im anderen Falle an nicht symmetrischen Stellen.

Bestärkt in meiner Meinung, dass wohl der 2. Kiemenbogen als die Ursprungsstätte der Auswüchse anzusehen ist, werde ich noch durch einen von Heusinger beobachteten Fall (s. Virchow's Arch. Bd. 29, S. 358), den ich zum Schlusse noch anführe. Bei einem 7jährigen Knaben fand er über einer Fistel mit enger Oeffnung, die nahezu in der Höhe des oberen Randes des Schildknorpels gelegen war, eine wulstförmige Auftreibung der Haut, welche dadurch gebildet wurde, dass unter der leicht verschieblichen Haut ein fester Körper gelegen war, dessen hinteres dickliches und rundliches Ende unter dem vorderen Rande des stern.-cleid.-mastoid. gleichsam festgehalten, von da an sich verdünnte und nach innen und oben verlief. Auf der anderen Seite fand sich an genau symmetrischer Stelle eine deutliche Narbe mit mehreren Löchelchen. Offenbar war hier beides, Fistel und Hautfortsatz zugleich vorhanden und muss, wenn wir mit Rabl die Fistelmündung als den persistirenden sinus cervicalis auffassen, jener Hautfortsatz als eine Wucherung des 2. Kiemenbogens aufgefasst werden.

Fassen wir die Hauptpunkte der vorliegenden Arbeit kurz zusammen, so ergibt sich Folgendes: Die Kiemenganghautauswüchse am Halse sind im Vergleich zu denen vor dem Ohre ziemlich selten, wenn wir auch sagen müssen, dass ihnen eine allgemeine Verbreitung zukommt. Sie sind nicht etwa zufällige Neubildungen, sondern haben eine morphologische Bedeutung, da sie als Reste der fötalen Kiemenbögen angesehen werden müssen. Dafür spricht ihre anatomische Structur, besonders der Netzknorpel, die Lagebeziehungen der Gefässe und Nerven zum Knorpel und ihr typischer Sitz. Letzterer entspricht genau der Stelle, wo die Fistula colli congenita ausmündet, wesshalb als specielle Ursprungsstätte in erster Linie der 2. Kiemenbogen (resp. die 2. Kiemenspalte) in Betracht kommt. Weitere Untersuchungen solcher Bildungen und ihrer Nachbartheile müssen über die Richtigkeit dieser Anschauung Aufschlüsse ertheilen.

Zum Schlusse ist es mir eine angenehme Pflicht, Herrn Prof. Dr. Rüdinger für die gütige Uebernahme des Präsidiums, sowie Herrn Privatdocenten Dr. Escherich für die Ueberweisung des Themas und der Literatur meinen herzlichsten Dank auszusprechen. Herrn Privatdocenten Dr. Rückert danke ich innigst für seine Unterstützung bei meiner Arbeit.